

第50回 日本医学放射線学会秋季臨床大会

# 第28回 胸部放射線研究会

The 28th Annual Meeting of the Japanese Society of  
Thoracic Radiology



2014 · KOBE

大会長：廣田 省三（兵庫医科大学放射線医学講座 主任教授）

当番世話人：富山 憲幸（大阪大学大学院医学系研究科放射線統合医学講座  
放射線医学講座 教授）

日 時：平成26年9月26日（金）

会 場：神戸ポートピアホテル 南館BF「トパーズ」

# 第28回 胸部放射線研究会プログラム

## 開会の挨拶 (8:45~8:50)

---

当番世話人 富山 憲幸(大阪大学大学院医学系研究科 放射線統合医学講座 放射線医学講座)

## セッション1: 縦隔腫瘤性病変 (8:50~9:40)

---

座長: 梁川 雅弘(大阪大学)

病理コメンテーター: 山鳥 一郎(広島市立広島市民病院 病理診断科)

- 01 左肺から左上幹気管支内への伸展を認めた浸潤性胸腺腫の1例  
兵庫県立がんセンター 放射線診断科 山崎 晴菜
- 02 縦隔脂肪肉腫の1例  
山口大学大学院医学系研究科 放射線医学分野 有吉 彰子
- 03 中縦隔に発生した paraganglioma の1例  
九州大学大学院医学研究院 臨床放射線科学分野 藤田 陽子
- 04 前縦隔に認められた Solitary Fibrous Tumor の1例  
神戸大学大学院医学研究科 内科系講座放射線医学分野 神山 久信
- 05 横隔膜脚に発生した気管支原性嚢胞の1例  
東京女子医科大学病院 米山 寛子
- 06 Cardiac hydatid cyst の1例  
神戸市立医療センター中央市民病院 放射線診断科 田川 弘

## セッション2: 肺腫瘍・胸膜腫瘍 (9:40~10:30)

---

座長: 竹中 大祐(兵庫県立がんセンター)

病理コメンテーター: 福岡 順也(長崎大学大学院医歯薬学総合研究科 病態病理学)

- 07 生検を契機として自然退縮したと思われた小細胞肺癌の1例  
熊本大学医学部附属病院 画像診断・治療科 東 美菜子
- 08 肺グロームス腫瘍の1例  
長崎大学病院 放射線科 森 美央
- 09 石灰化を合併した MALT Lymphoma の1例  
聖マリアンナ医科大学 放射線医学講座 松下彰一郎

- 10 嚢胞性変化を伴った多発 GGO の 1 例  
香川大学 放射線医学講座 井藤 千里
- 11 胸腔内滑膜肉腫の 1 例  
東北大学病院 放射線診断科 佐谷 望
- 12 胸膜から発生し病理学的に低悪性度肉腫と診断された 1 例  
名古屋市立大学病院 放射線科 島村 泰輝

休憩 (10:30~10:40)

---

セッション3: 気管・気管支病変・その他 (10:40~11:35)

---

座長: 新田 哲久 (滋賀医科大学)  
病理コメンテーター: 山鳥 一郎 (広島市立広島市民病院 病理診断科)

- 13 小児気管支カルチノイドの 1 例  
富山県立中央病院 放射線診断科 草開 公帆
- 14 気道炎症を繰り返した気管内腫瘍の 1 例  
東京医科大学 放射線科 榊野 龍平
- 15 診断に苦慮した高度気管狭窄の 1 例  
群馬大学医学部附属病院 画像診療部 中野 祥子
- 16 先天性心疾患を伴わない成人発症の片側肺動脈欠損症の 1 例  
奈良県立医科大学 放射線医学教室 太地 良佑
- 17 胸部 MRI が術前診断に有用であった月経随伴性気胸の 1 例  
聖路加国際病院 放射線科 和田 武
- 18 [クイズ症例1] 検診発見された胸部腫瘍の 1 例  
独立行政法人国立病院機構 四国がんセンター 放射線診断科 西島 紀子  
指定ディスカッサー: 東野 貴徳 (姫路医療センター)

世話人会 (12:00~13:00)

---

## 要望演題1：経過が興味深い縦隔腫瘍 (13:30～14:10)

---

座長：加藤 勝也(川崎医科大学附属川崎病院)  
病理コメンテーター：福岡 順也(長崎大学大学院医歯薬学総合研究科 病態病理学)

- 19 診断に難渋した肺動脈肉腫の1例  
天理よろづ相談所病院 放射線診断部門 三田 裕樹
- 20 自然退縮した胸腺嚢胞合併胸腺腫の1例  
昭和大学横浜市北部病院 放射線科 片岡 香絵
- 21 中縦隔に発生した胸腺腫が肺・腎転移を来した1例  
東京慈恵会医科大学 放射線医学講座 増田 耕一
- 22 心膜原発悪性中皮腫の1例  
山形大学 画像医学講座 渡會 文果
- 23 経過中に縮小した縦隔 seminoma の1例  
弘前大学医学部医学科 放射線科学講座 藤田 環

## 要望演題2：経過が興味深い肺腫瘍 (14:10～14:55)

---

座長：高橋 雅士(友仁山崎病院)  
病理コメンテーター：山鳥 一郎(広島市立広島市民病院 病理診断科)

- 24 ステロイド治療でサイズ変化が認められた肺腺癌の1例  
がん研有明病院 画像診断部 負門 克典
- 25 アスペルギルス感染を合併した両側肺腺癌の1例  
大阪大学大学院医学系研究科 放射線医学講座 藤原 万貴
- 26 間質性肺炎の経過中に多発空洞病変を認めた1例  
聖路加国際病院 放射線科 大倉真理子
- 27 サルコイドーシスの経過中に合併し急速に進行した肺小細胞癌の1例  
聖路加国際病院 放射線科 西山 智哉
- 28 [クイズ症例2] 検診で胸部異常陰影を指摘された1例  
福岡県済生会大牟田病院 放射線科 則松 紘子  
指定ディスカッサー：三浦 幸子(奈良県立医科大学)

セッション4:びまん性肺疾患1 (15:05~16:05)

---

座長:西本 優子(天理よろず相談所病院)

病理コメンテーター:福岡 順也(長崎大学大学院医歯薬学総合研究科 病態病理学)

- 29 初期の病理組織標本が得られた強皮症関連間質性肺炎の1例  
東北大学病院 放射線診断科 佐藤 嘉尚
- 30 肝肺症候群と間質性肺炎を合併した先天性角化不全症の1例  
慶應義塾大学病院 須田 麻子
- 31 多発結節影を呈した Caplan 症候群の1例  
長崎大学病院 放射線科 荻原 幸宏
- 32 肺腺癌と多発肺腺腫/上皮内腺癌に併存した  
多発 minute pulmonary meningotheial-like nodules (MPMNs) の1例  
富山県立中央病院 阿保 斉
- 33 Polymorphic post-transplantation lymphoproliferative disorder (PTLD) :  
a case report  
滋賀医科大学 放射線科 高木 海
- 34 PET/CT が診断に有用であった intravascular large B-cell lymphoma の1例  
川崎医科大学 放射線科 画像診断1 谷本 大吾
- 35 前立腺癌から腫瘍塞栓性肺微小血管症 (PTTM) による肺高血圧症を呈した1剖検例  
独立行政法人 国立病院機構 大阪医療センター 放射線診断科 片山 大輔

セッション5:びまん性肺疾患2 (16:05~17:05)

---

座長:久保 武(京都大学)

病理コメンテーター:山鳥 一郎(広島市立広島市民病院 病理診断科)

- 36 多発性骨髄腫に合併したびまん性肺胞隔壁型アミロイドーシスの1例  
大分大学 医学部臨床医学系 内科系臨床医学群 放射線医学講座 佐藤 晴佳
- 37 すりガラス結節影を呈した自己免疫性肺胞蛋白症の1例  
岡山大学病院 放射線科 児島 克英

- 38 Mycobacterium avium complex (MAC) 関連過敏性肺炎の1例  
東北大学病院 放射線診断科 富永 循哉
- 39 急性リンパ性白血病の化学療法中に劇症型の septic emboli をおこした1例  
聖路加国際病院 放射線科 谷尾 宜子
- 40 多発結節を呈した AIDS 合併ニューモシスチス肺炎の1例  
富山県立中央病院 放射線診断科 齊藤 順子
- 41 肺ノカルジア症の1例  
琉球大学大学院医学研究科 放射線診断学講座 土屋奈々絵
- 42 [クイズ症例3] リンホーマ化学療法中に出現し RHS (Reversed Halo Sign) を呈した  
スリガラス状影  
名古屋市立大学 放射線科 何澤 信礼  
指定ディスカッサー：永谷 幸裕 (滋賀医科大学)

**閉会の挨拶** (17:05～17:10)

---

代表幹事 酒井 文和 (埼玉医科大学国際医療センター 放射線科)

# 抄 録

# 第20回中国四国胸部画像カンファレンス (胸部放射線研究会中国四国支部)

日 時：平成25年11月16日(土)

場 所：オルガホール

岡山市奉還町1-7-7 オルガ地下1階 TEL：086-256-7244

当 番 顧 問：鳥取大学医学部画像診断治療学

小川 敏英

当番世話人：鳥取大学医学部画像診断治療学

杉浦 公彦

事 務 局：香川県立保健医療大学

佐藤 功

## プログラム

病理コメンテーター：鳥取大学器官病理学  
座 長：徳島大学

塩見 達志  
上野 淳二

出題者

解答者

1 広島大学 古本 大典 岡山大学 淀谷 光子  
多発肺病変を示した MALT リンパ腫の1例

2 山口大学 野村 貴文 鳥取大学 井手 香奈  
左上葉に発生した肺分画症の1例

病理コメンテーター：鳥取大学器官病理学  
座 長：鳥取大学

塩見 達志  
杉浦 公彦

3 香川大学 井藤 千里 川崎医科大学 谷本 大吾  
多発 GGO と嚢胞を伴った MALT の1例

4 高知医療センター 安岡 美貴 鳥取大学 夕永 裕士  
下垂体機能低下症、尿崩症を呈し、肺に多発性病変を認めた  
Eldheim-Chester の1例

座 長：鳥取大学 小川 敏英

## 特別講演

「間質性肺炎の画像診断基礎：肺小葉から肺細葉へ」

福井大学高エネルギー医学研究センター特命教授

伊藤 春海



## Journal of Thoracic Imaging への掲載について

Journal of Thoracic Imaging (JTI) は、Society of Thoracic Society (STR), Japanese Society of Thoracic Radiology (JSTR), Korean Society of Thoracic Radiology (KSTR) の Official Journal で、Impact factor 1.489 (2013) の雑誌です。

2002年のRSNAにおいて開催された編集会議において、日本の胸部放射線研究会事務局と雑誌編集事務局の間で、以下の点が合意されました。

日本の胸部放射線研究会によって査読され採用が決定された3つの英文の Case report を JTI の review を省略して Journal of Thoracic Imaging にまとめて掲載する。

### 今後の予定

- 本年 9 月 26 日 胸部放射線研究会
- 12月 世話人の推薦による JTI 候補演題の決定、論文執筆の依頼
- 来年 3 月 論文締め切り
- 4 月 査読
- 5 月 改訂および再投稿
- 6 月 JTI に3論文送付

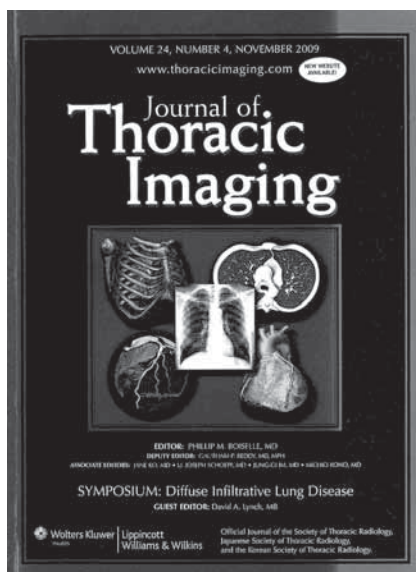
JTI 日本事務局：滋賀医科大学放射線医学講座

高橋 雅士 (友仁山崎病院)

〒520-2192 滋賀県瀬田月輪町

TEL : 077-548-2288 FAX : 077-544-0986

E-mail : masashi@belle.shiga-med.ac.jp



## 第28回 胸部放射線研究会 プログラム・抄録集

---

発行：胸部放射線研究会

胸部放射線研究会事務局：

〒350-1298 埼玉県日高市山根1397-1

埼玉医科大学国際医療センター内

TEL：042-984-4520 FAX：042-984-4520

E-mail：kyobuho@saitama-med.ac.jp

---

出版： 株式会社セカンド  
<http://www.secand.jp/>

〒862-0950 熊本市中央区水前寺4-39-11 ヤマウチビル1F

TEL：096-382-7793 FAX：096-386-2025

