第49回 日本医学放射線学会秋季臨床大会

第27回 胸部放射線研究会

The 27th Annual Meeting of the Japanese Society of Thoracic Radiology

2013・NAGOYA

大　会　長：石口　恒夫（愛知医科大学医学部　放射線医学講座）

当番世話人：桐生　拓司（朝日大学歯学部附属村上記念病院　放射線科）

日　　時：平成25年10月12日㈯

会　　場：名古屋国際会議場

ご 挨 拶

第27回 胸部放射線研究会当番世話人
朝日大学歯学部附属村上記念病院 放射線科

桐生　拓司

第27回胸部放射線研究会の当番世話人を務めさせていただきます朝日大学歯学部附属村上記念病院放射線科の桐生から一言ご挨拶申し上げます。はじめに、このような伝統ある研究会のお世話をさせて頂くことを改めて感謝申し上げます。

胸部放射線研究会の歴史をふりかえりますと、昭和62年（1987年）に河野通雄先生のご尽力により発足しました。この年は私が大学を卒業した年にあたります。ご承知の通り、その後のわが国の呼吸器画像診断学の進歩に確実に寄与して参りました。

今年は、要望演題およびQuiz症例に加え、ミニレクチャーを企画しました。

要望演題は、今回は、病理コメンテーターに日本を代表する“肺病理、とくに間質性肺炎”をご専門とする近畿中央胸部疾患センターの北市正則先生と長崎大学病態病理学の福岡順也先生に来て頂けることになりましたので、“非典型的所見のため診断に苦慮した間質性肺炎（特発性、二次性を問わず）”および“特発性間質性肺炎との鑑別に苦慮したびまん性肺疾患”とさせていただきました。また画像コメンテーターに、滋賀医大の村田喜代史先生、高橋雅士先生、臨床コメンテーターに岐阜大学呼吸器内科の大野　康先生に願い致しました。時間は限られていますが、1例1例“熱くていねいに”ご検討いただけばと思っています。

今年も、聴衆参加型のQuiz症例を設けました。演者に診断名をふせて画像を呈示して頂き、会場での討論の後、解説していただくものです。各セッションの最後に予定しています。座長の先生には、会場の先生方に意見をもとめて指名して頂くことにしています。とくに若手の先生方に、“正解”にこだわるのではなく、画像診断のプロセスを学んで頂ければと思います。

ミニレクチャーは、北市正則先生に要望演題をふまえ、お願い致しました。題名は、
『特発性間質性肺炎（IIPs）のATS/ERS国際分類：2002年から2013年の変遷と病理診断：病態を考えた使用方法を含めて』
ということでとても興味をそそる題名です。

一般演題の画像コメンテーターは、関東、中部地区で活躍する経験豊かな“中堅実力派”の先生方にお願い致しました。

皆様のご協力のもと、実りある研究会にできればと祈念しています。微力ながら、全身全霊で臨む所存ですので、ご指導ご鞭撻のほどよろしくお願い致します。

ご　案　内

座長・司会者へのご案内

1）参加受付終了後、セッション開始15分前までに、各会場内右前方の「次座長・司会者席」へお着きください。

2）セッションの終了時間を厳守してください。

3）本大会では座長・司会者紹介のアナウンスは入りませんのでご了承ください。

口演発表者へのご案内

【利益相反報告について】

- 発表時にはすべての発表者に利益相反の開示が義務づけられます。
- 大会ホームページあるいは日本医学放射線学会ホームページより、発表用のパワーポイントスライドをダウンロードしてそれを用いてください。
- 日本医学放射線学会ホームページに「規定」と「細則」が示されていますので、それを参照してください。

【口演時間について】

口演時間は、一般演題：発表5分、討論3分（計8分）、要望演題：発表5分、討論5分（計10分）、クイズ：発表、解答、解説で計12分です。時間厳守をお願い致します。

【発表データの受付と確認】

- 発表の30分前までに下記のPCデータ受付にて発表データのチェックを行ってください。
  名古屋国際会議場 1号館 1階 イベントホール
  PCデータ受付時間　10月12日（土）　8：00～18：00
- PC本体お持込みの方はデータ確認終了後、セッション開始15分前までに、発表会場のPCオペレーター席（会場ステージ向かって左側）までご自身でお持ちください。
- 会場に設置される機材のスペックは、プロジェクター1画面となり、解像度は1024×768ピクセルです。
- 当日は演者ご自身で演台上に設置されてあるキーボード及びマウスにて操作していただきます。
- セッションの始まる15分前には会場でお待ちください。

【ご発表機材について】

〈データをお持ち込みの方〉

- PC（パソコン）での発表のみ可能です。プロジェクターは1台のみの使用となります。
  会場ではWindowsのパワーポイントを用意致します。データについてはWindowsのみとし、CD-R、DVD-RまたはUSBフラッシュメモリのメディアにてご持参ください（CD-RW、DVD-RWは不可）。
- CD-R、DVD-Rへの書き込みの際は、ファイナライズ（セッションのクローズ・使用したセッションを閉じる）作業を必ず行ってください。この作業が行われなかった場合は、データを作成した

PC 以外ではデータを開くことができなくなることがあります。予め、CD-R、DVD-R を作成したPC 以外でも開くことができることをご確認ください。

- ご発表用アプリケーションについては以下のバージョンを用意致します。

  Windows Power Point：2000, 2003, 2007, 2010

  ※ Macintosh で発表データを作成される方は、ご自身の PC をお持ち込みください。

- フォントは OS 標準で装備されているものをご使用下さい。画面レイアウトの崩れを防ぐには、下記フォントのご使用をお薦め致します。

  推奨フォント／日本語の場合　MS ゴシック、MSP ゴシック、MS 明朝、MSP 明朝

  推奨フォント／英 語 の 場 合　Century, Century Gothic, Arial, Time New Roman

  上記以外のフォントを使用した場合、文字や段落のずれ、文字化け、文字が表示されない等のトラブルが起こる可能性があります。

- 動画をご使用の場合は、PowerPoint とのリンク状態を保つ為、動画ファイルも同じフォルダに保存してください。Windows の場合は、XP（OS）および Windows Media Player9の初期状態に含まれるコーデックで再生できる動画ファイルをお持ちください。

  （推奨：MPEG 形式、WMV 形式）

  ※ AVI は CODEC によって再生できない場合があります

- 動画ご使用の場合は、ご自身の PC をお持込いただくことをお薦め致します。
- 音声についてはご使用できません。
- 発表者ツールはご使用できません。
- ファイル名は「演題番号 演者名. ppt（2007/2010の場合は. pptx）」としてください。
- メディアを介したウイルス感染の事例がありますので、最新のウイルス駆除ソフトでチェックしてください。
- お預かりした発表データは、学会終了後にコンピューターより消去致します。

〈PC 本体を持参される方〉

- PC 持込の場合は、外部ディスプレイ出力が可能であることを必ずご確認下さい。
- また、バッテリー切れを防ぐため電源アダプターをご持参下さい。再起動することがありますのでパスワード入力は不要に設定をお願い致します。出力端子が MiniD-sub15 ピン（通常のモニター端子）でないものは、接続アダプターをご持参下さい。

  （例：Mac Air、Mac Book、SONY VAIO など）

- 画面サイズ（解像度）については、XGA（1024 × 768）となります。
- この環境で画面の全てが不具合無く表示される事を、予めご確認下さい。
- 音声についてはご使用できません。
- 発表者ツールはご使用できません。
- スクリーンセーバー、省電力設定については、あらかじめ解除をお願いします。
- パソコンにトラブルがあった場合に備えて、バックアップとして各種メディア（CD-R、DVD-R、USB フラッシュメモリ）をご用意ください。

第27回 胸部放射線研究会プログラム

開会の挨拶 （8：35～8：40）

当番世話人　桐生　拓司（朝日大学歯学部附属村上記念病院 放射線科）

セッション1：縦隔・心臓／血管病変 （8：40～9：40）

座長：岩野　信吾（名古屋大学放射線科 准教授）

01　急速な増大傾向を呈する前縦隔腫瘤とDICを伴った1例
愛媛大学医学部 放射線医学　井手　香奈

02　巨大血腫と血胸を来した胸腺腫の1例
神戸大学大学院医学研究科 内科系講座放射線医学分野　関　紳一郎

03　胸腺原発MALTリンパ腫の1例
弘前大学医学部附属病院 放射線科学講座　藤田　大真

04　cystic tumor of the atrioventricular nodeの1例
順天堂大学医学部放射線診断学講座　鈴木　一廣

05　肺動脈血管内膜肉腫の1例
名古屋市立大学 放射線科　小澤　良之

06　生体肺移植後10年目に急性拒絶反応を来した1例
信州大学医学部画像医学講座　藤田　顕

07　［クイズ症例1］多発肺結節と胸水貯留をきたした1例
聖路加国際病院 放射線診断科　谷尾　宜子

セッション2：気管／気管支病変 （9：40～10：50）

座長：小澤　良之（名古屋市立大学医学部放射線科 助教）

08　健診で発見されたintrapulmonary schwannomaの1例
川崎医科大学 放射線科（画像診断1）　谷本　大吾

09　検診異常で発見されたBronchial Cavernous Hemangiomaの1例
聖マリアンナ医科大学放射線医学講座　松下彰一郎

10　気管 Glomus 腫瘍の１例

東北大学病院 放射線診断科　木下　知

11　小児の気管支に発生した炎症性筋線維芽細胞腫瘍の１例

長崎大学病院 放射線科　石丸　豊

12　気管に発生した pyogenic granuloma の１例

九州大学大学院 医学研究院 臨床放射線科　山崎　誘三

13　血痰を契機に発見された気管支原発と考えられる悪性黒色腫の１例

聖路加国際病院 放射線科　佐藤　嘉尚

14　CT にて肺病変を経過観察し得た黄色爪症候群の１例

東京女子医科大学病院 画像診断・核医学科　米山　寛子

15　［クイズ症例２］生体腎移植後に発症した中枢気道病変の１例

医療法人立川メディカルセンター 立川綜合病院　氏田万寿夫

休　憩　（10：50～11：00）

セッション３：悪性腫瘍・その他　（11：00～12：10）

座長：遠藤　正浩（静岡県立がんセンター画像診断科 科長）

16　自然縮小した後に再増大をきたした肺小細胞癌の１例

聖路加国際病院 放射線科　森田　有香

17　ブラ内充填発育と考えられた肺尖部 carcinosarcoma の１例

東京慈恵会医科大学 放射線医学講座　五味　拓

18　片側血胸を契機として診断された妊娠性絨毛癌の１例

茨城県立中央病院 放射線科 放射線診断　織田　潮人

19　MALT type lymphoma の１例

大分県立病院 放射線科　小野　麻美

20　右上葉切除後の中葉捻転の１例

昭和大学横浜市北部病院 放射線科　大場啓一郎

21　出生前から経過を追えた neonatal lobar hyperinflation（NLH）の１例

東京女子医科大学病院 画像診断・核医学科　太田　貴美

22　多発結節から瀰漫性浸潤影へ変化する経過を追えた粘液産生性細気管支肺胞上皮癌（杯細胞型高分化腺癌）の１例

名古屋市立大学病院 放射線科　何澤　信礼

23　［クイズ症例３］肺、肝に多発結節影を呈した１例

呉共済病院 放射線科　牧　大介

世話人会　（12：20～13：20）

村田喜代史先生顕彰式　（13：40～13：45）

特別講演　（13：45～14：15）

座長：上甲　剛（近畿中央病院 放射線診断科部長）

特発性間質性肺炎（IIPs）の ATS/ERS 国際分類：
2002 年から 2013 年の変遷と病理診断：病態を考えた使用方法を含めて

北市　正則　国立病院機構 近畿中央疾患センター臨床検査科 科長

要望演題1：間質性肺炎　（14：15～15：05）

臨床コメンテーター：大野　康（岐阜大学呼吸器内科 臨床準教授）
画像コメンテーター：高橋　雅士（滋賀医科大学放射線科 病院教授）
病理コメンテーター：北市　正則（国立病院機構 近畿中央疾患センター臨床検査科）

24　VATS 下肺生検にて一部 UIP 様の所見を呈した抗 ARS 抗体症候群に伴う間質性肺炎の１例

天理よろづ相談所病院 放射線科　横田　悠介

25　診断に苦慮した間質性肺炎の１例

松下記念病院　田中　匡

26　CT で微細粒状影と線維化を呈し、組織学的に慢性過敏性肺炎が疑われた１例

京都大学大学院 医学研究科 画像診断・核医学講座　坂本　亮

27　間質性肺炎のステロイド治療後に肺癌が発症し術後間質性肺炎急性増悪で予後不良の転帰をたどった１例

久留米大学 放射線科　江畑　智広

28　若年で肺癌を併発した家族性間質性肺炎の２例

国立病院機構 姫路医療センター 放射線科　寺田　聡子

要望演題２：間質性肺炎　（15：05～15：45）

臨床コメンテーター：大野　　康（岐阜大学呼吸器内科 臨床準教授）
画像コメンテーター：村田喜代史（滋賀医科大学放射線科 教授）
病理コメンテーター：福岡　順也（長崎大学病態病理学 教授）

29　CT 上 COP が疑われ、生検にて lymphoid hyperplasia と診断された１例

山口大学 放射線科　田中　伸幸

30　気管支血管束の著明な肥厚を伴い、リンパ増殖性疾患との鑑別が問題となった特発性慢性間質性肺炎の１例

京都大学大学院 医学研究科 画像診断・核医学講座　坂本　　亮

31　多発嚢胞性陰影を伴う LIP 様の画像所見を呈した肺 MALT lymphoma の１例

富山県立中央病院 放射線診断科　阿保　　斉

32　肺移植が施行された Pleuroparenchymal fibroelastosis の１例

東北大学病院 放射線診断科　冨永　循哉

休　憩　（15：45～15：55）

セッション４：良性肺腫瘍／腫瘤・感染症　（15：55～16：55）

座長：藤澤　英文（昭和大学横浜市北部病院放射線科 講師）

33　扁平上皮腺上皮性混合型乳頭腫の１例

兵庫県立がんセンター 放射線診断科　山崎　晴菜

34　肺末梢に発生した孤立性乳頭腫の２例

NTT 東日本関東病院 放射線部　日下部将史

35　腫瘤形成型ランゲルハンス細胞組織球症の１例

岡山大学病院 放射線科　槇本　怜子

36　肺門部腫瘤の像を呈した IgG4 関連肺疾患の１例

滋賀医科大学 放射線科　井上　明星

37　高齢で発見されたCarney Complexの1例

大阪大学 放射線統合医学講座 放射線医学教室　金澤　達

38　頸部病変及び多発肺陰影の1例

香川大学医学部 放射線医学講座　則兼　敬志

39　［クイズ症例4］Reversed halo signを呈した1例

聖マリアンナ医科大学横浜市西部病院 放射線科　丸山　泰貴

セッション5：胸膜胸壁病変・感染症　（16：55～17：55）

座長：村嶋　秀市（三重大学医学部放射線科 講師）

40　術前診断が困難であった胸壁脂肪腫の1例

熊本大学医学部附属病院 画像診断・治療科　東　美菜子

41　胸膜calcifying fibrous tumorの1例

滋賀医科大学医学部 放射線科　永谷　幸裕

42　術後17年の経過で肺静脈周囲間質に沿って進展する胸膜肺転移をきたした骨肉腫の1例

国立がん研究センター中央病院 放射線診断科　小田　麻生

43　高病原性クリプトコッカス症（Cryptococcus gatti）の1例

静岡県立静岡がんセンター 画像診断科　遠藤　正浩

44　肺腺癌に対する化学放射線療法後に拡大した活動性結核の1例

聖路加国際病院 放射線科　堀内　沙矢

45　胸膜に発生した石灰化線維性腫瘍の1例

産業医科大学 放射線科学教室　山口　晋平

46　［クイズ症例5］急速増大を来した胸腔内病変の1例

琉球大学 放射線科　土屋奈々絵

閉会の挨拶　（17：55～18：00）

代表幹事　酒井　文和（埼玉医科大学国際医療センター画像診断科）

抄　　録

特発性間質性肺炎（IIPs）のATS/ERS国際分類：2002年から2013年の変遷と病理診断：病態を考えた使用方法を含めて

北市　正則

国立病院機構 近畿中央疾患センター臨床検査科 科長

IIP classification updateでは主要な特発性間質性肺炎（IIPs）として特発性肺線維症、特発性非特異性間質性肺炎、呼吸細気管支炎を伴う間質性肺疾患、剥離性間質性肺炎、特発性器質化肺炎、急性間質性肺炎の6疾患が列挙される予定である。稀なIIPsとしてリンパ球性間質性肺炎と胸膜肺実質線維弾性症が記載される予定である。IIPsとして分類不能の領域（Unclass IP）が設定される予定である。また、特発性間質性肺炎の臨床状況でAcute fibrinous and organizing pneumonia（AFOP）とBronchiolocentric patterns of interstitial pneumoniaが稀な組織学的パターンとして記載される予定である。個々の症例の診療では病態を意識した応用が望まれる。講演では各パターンの病理組織学的所見を解説し、個々の症例について応用の実際を例示したい。

略　歴

学　　歴：1975年3月京都大学医学部卒業

学　　位：1985年1月京都大学医学博士

職　　歴：

1983年6月　京都大学結核胸部疾患研究所第二内科（助手）

1992年8月　京都大学胸部疾患研究所附属病院検査部長（助教授）

1998年4月　京都大学医学部附属病院病理部副部長（助教授）

2004年4月　国立病院機構近畿中央胸部疾患センター研究検査科長

2010年4月　国立病院機構近畿中央胸部疾患センター臨床検査部長現在に至る

外国出張：

1986年4月-8月　米国ユタ州立大学病理学教室

1986年9月-10月　英国ロンドン大学・王立ブロンプトン病院病理学教室

所属学会等：

1996-1999年
Committee member of ATS/ERS/WASOG Statement on Sarcoidosis

1998-2002年
Core Panel Member for the ATS/ERS Multidisciplinary International Consensus Classification of Interstitial Lung Disease

2001年7月-2004年7月
厚生科学研究特定疾患対策事業びまん性肺疾患調査研究班・
日本呼吸器学会びまん性肺疾患診断・治療ガイドライン作成委員

2010年3月-2013年
Committee member of the ATS/ERS International Multidisciplinary Classification of Idiopathic Interstitial Pneumonias

01 急速な増大傾向を呈する前縦隔腫瘤とDICを伴った1例

1）愛媛大学医学部 放射線医学、2）愛媛大学医学部付属病院 病理部
○井手 香奈[1)2)]

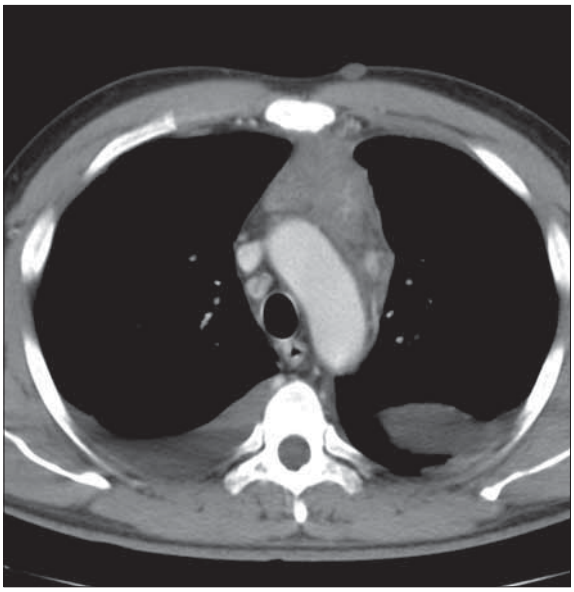

症　例：40歳代男性

現病歴：1ヶ月前に近医で前縦隔腫瘍を指摘され胸腺全摘術予定だったが、胸水・腹水増加、腎不全、preDIC状態となり、精査・加療目的にて当院紹介となった。CTでは前縦隔に一部結節状に強く造影される軟部影が認められ、1ヶ月前のCTに比して著明な増大傾向が認められた。胸腹水、全身浮腫も認められた。

経　過：前縦隔腫瘍に対して胸腔鏡下生検術が施行、組織学的には線維の増生がみられる脂肪組織内に、血管増生を伴って小型リンパ球の浸潤を認め、検体内に含まれるリンパ節は形質細胞の浸潤が高度で、胚中心部に血管内皮細胞の腫大した血管の増殖像を認めた。免疫染色ではEMA、CD79a、CD138、CD21、CD35が陽性で、IgG、IgM、IgAあるいはKappa、Lambda陽性細胞が混在してみられ、形質細胞のmonoclonalな増殖は認められなかった。胚中心の血管硬化像と形質細胞の増生が共存しており、硝子血管型（HV型）と形質細胞型（PC型）の中間的な組織像を呈するCastleman病と診断された。

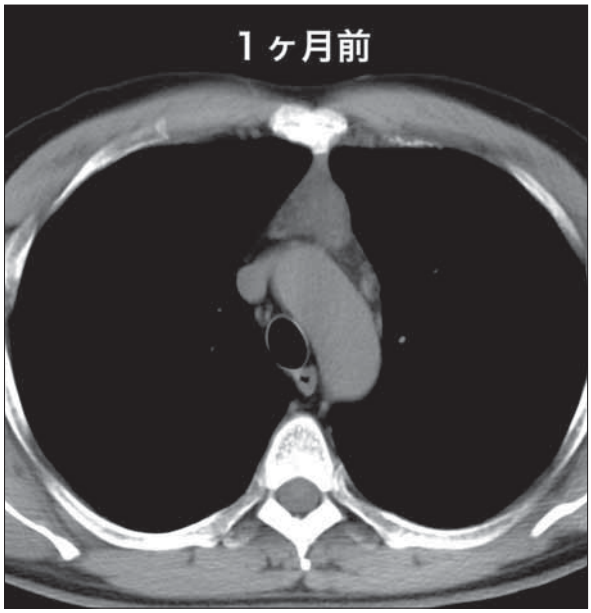

02 巨大血腫と血胸を来した胸腺腫の１例

1）神戸大学大学院医学研究科 内科系講座放射線医学分野、
2）同 内科系講座放射線医学分野 機能・画像診断学部門、
3）同 内科学講座呼吸器内科学分野、4）同 外科学講座呼吸器外科学分野、
5）同 病理学講座病理診断学分野

○関 紳一郎[1)]、西尾 瑞穂[2)]、神山 久信[1)]、大野 良治[2)]、真庭 謙昌[4)]、
西村 善博[3)]、酒井 康裕[5)]、伊藤 智雄[5)]、杉村 和朗[1)]

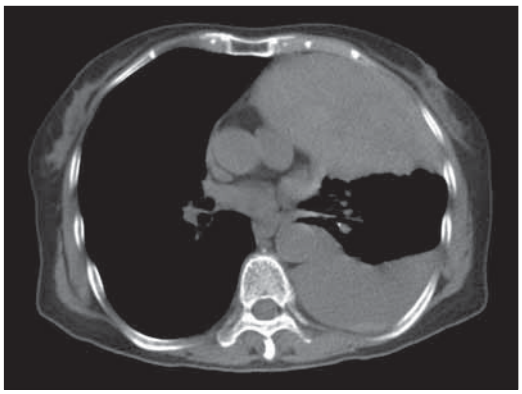

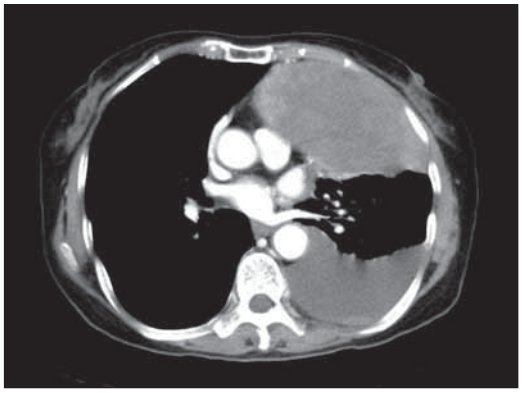

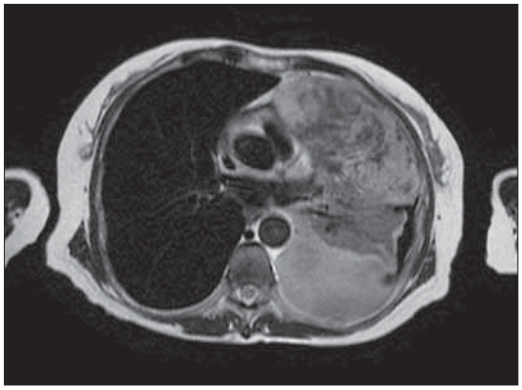

症例は70歳代女性。突然の心窩部痛・背部痛にて前医に救急搬送された。血液検査では炎症反応の上昇と軽度の貧血があり、胸部単純写真にて著明な左胸水貯留が認められ、当院紹介受診となった。前医の単純CTでは前縦隔から左胸腔にかけて腫瘤を認めるとともに、内部は均一でやや高吸収であった。造影CTでは腫瘤辺縁にわずかに造影効果が認められたが、大部分は造影効果に乏しかった。また、単純CTで左血性胸水も疑われたが、腫瘤やその近傍には活動性出血を疑うような造影剤の血管外漏出像は認められなかった。当院のMRIにて腫瘤はT1強調像で低信号を呈し、部分的に高信号となっていた。また、T2強調像で高信号と低信号が混在していた。これらの所見から腫瘤は左肺上葉に騎乗する形で存在する巨大血腫が疑われたが、腫瘍に伴う血腫も否定出来ないと考えられた。血腫除去の目的で施行された手術にて、一部が穿破し出血を生じた胸腺腫が疑われ、術後の病理組織診断でも腫瘍の破綻、出血を伴う胸腺腫（正岡分類Ⅱ期）と診断された。病理組織において胸腺癌に相当する成分は確認されず、胸膜への癒着を認めたものの肺実質への浸潤はなかった。その後、再発はみられていない。胸腺腫に血胸や巨大血腫を合併した症例の報告は我々が検索しえた範囲ではごく少数であり、文献的考察を加えて報告する。

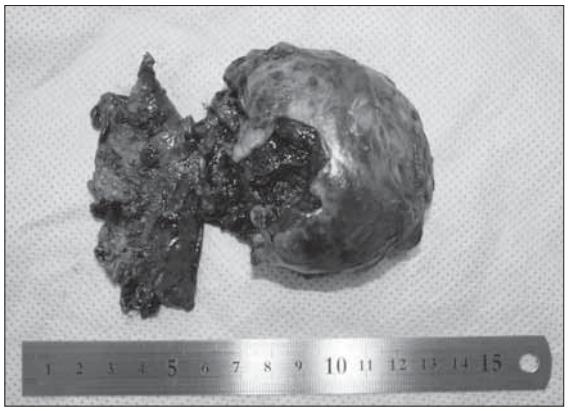

43 高病原性クリプトコッカス症（Cryptococcus gatti）の1例

1）静岡県立静岡がんセンター 画像診断科、2）同 IVR 科、3）同 呼吸器内科、
4）同 感染症内科、5）同 病理診断科

○遠藤 正浩[1)]、朝倉 弘郁[1)]、澤田 明宏[1)]、新槇 剛[2)]、森口 理久[2)]、
別宮 絵美真[2)]、赤松 弘朗[3)]、高橋 利明[3)]、倉井 華子[4)]、中島 孝[5)]

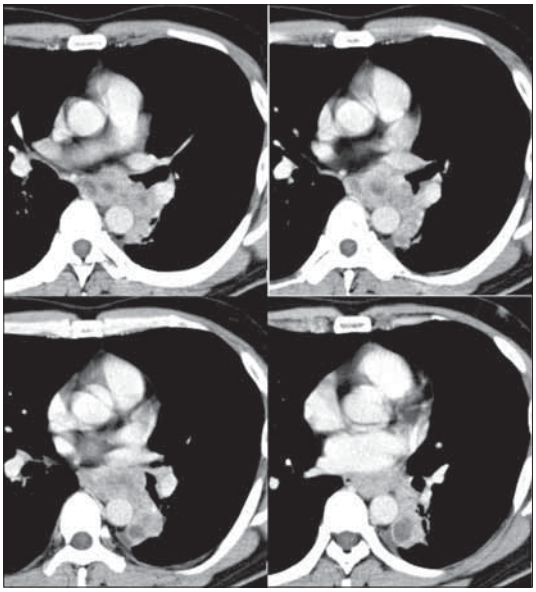

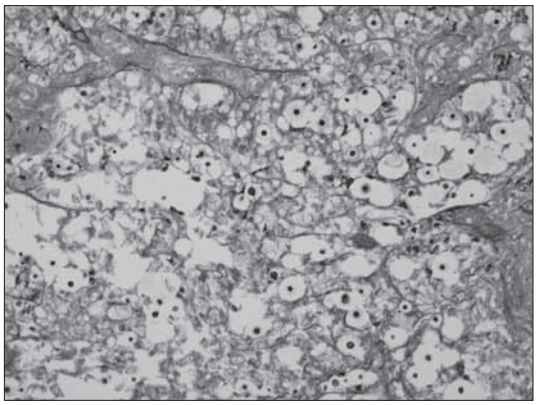

症例は、40歳代の男性。主訴は、咳嗽、呼吸苦。2012年11月より咳嗽出現、翌年1月になって呼気性の喘鳴が見られるようになったため近医受診、CT で異常を指摘され、当院紹介された。PS 1、階段昇降時に軽度の息切れがあるが、SPO2 98%、リンパ節は触知せず、肺野全体で呼気性喘鳴が聴取された。血液生化学検査では特に異常は認められなかった。CT では、左肺下葉に内部低吸収の腫瘤が認められ、肺門から気管分岐部リンパ節が癒合するように腫大し、個々のリンパ節内には低吸収域が認められた。また、リンパ節から左主気管支内へ浸潤する所見も認められた。気管支鏡検査を行ったところ、左主気管支は膜様部からの圧排で狭窄し、粘膜から顆粒状のやや白色調の結節が隆起していた。同部の生検から、クリプトコッカスの菌体が無数認められ、肺クリプトコッカス症と診断された。同時に行われた脳 MRI では脳表に濃染結節が認められ、髄液検査も陽性であった。しかし、特に基礎疾患や免疫不全のない健康な患者であり、更なる原因追及を行ったところ、菌体の培養から、高病原性クリプトコッカス症（Cryptococcus gatti）と判明された。

2010年に国内初の感染例が報告され話題となったが、Cryptococcus neoformans より重症化しやすく、免疫正常者にも発症し、脳・髄膜病変を起こしやすいなどの特徴がある。感染ルートなどは判明していないが、一種の輸入感染症であり、今後遭遇する機会も考えられ、報告する。

44 肺腺癌に対する化学放射線療法後に拡大した活動性結核の１例

1）聖路加国際病院 放射線科、2）同 呼吸器内科、3）東北大学病院 放射線診断科
○堀内 沙矢[1)]、松迫 正樹[1)]、負門 克典[3)]、岡島 由佳[1)]、谷尾 宣子[1)]、
森田 有香[1)]、大倉 真理子[1)]、西山 智哉[1)]、仁多 寅彦[2)]、齋田 幸久[1)]

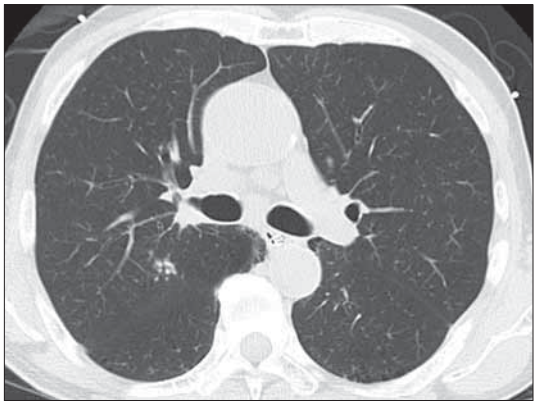

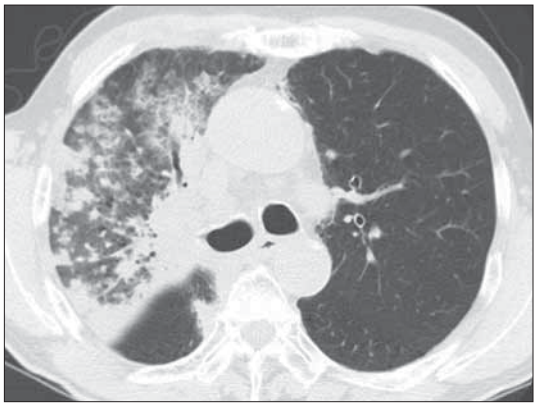

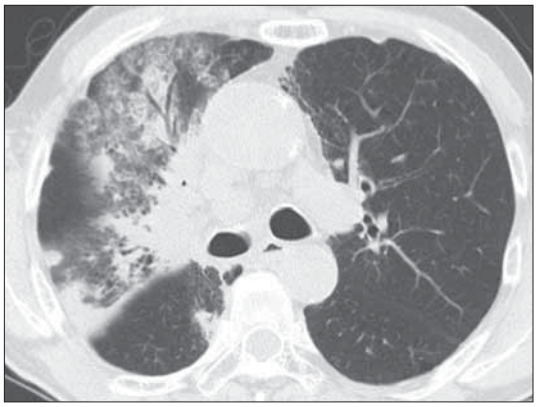

60歳代男性。胃潰瘍による吐血時撮影されたCTで、右肺上葉S1aに15㎜大の辺縁にspiculaと胸膜陥入像を伴った不整形陰影と、右肺上葉S2aにcontrastの高いわずかな粒状影の集簇像、右肺門部、右下部気管傍、気管分岐下リンパ節腫大を認めた。気管支洗浄細胞診でclass Ⅴ（adenocarcinoma）を認め、肺腺癌cT2aN2M0 stage Ⅲ Aと診断された。化学療法、右上葉・中葉内側と縦隔に対する2Gy33回の放射線療法が行われ、2コース目はGrade2の放射線食道炎により62Gyで中止した。治療開始から約4か月後のCTで右上葉背側、右下肺S6頂部に肺気腫の抜けを伴うconsolidationおよび内部の気管支拡張が出現し、放射線肺臓炎と考えた。約9か月の経過で右上葉から右下葉S6にかけての縦隔側の陰影は縮小し放射線照射後の線維化と考えたが、右肺上葉全体に小葉中心性粒状影や癒合影、小空洞を伴った浸潤影、一部crazy paving patternを呈する小葉間隔壁の肥厚やすりガラス影が出現した。その後咳嗽、血痰が出現し、喀痰培養検査により結核菌が検出され（ガフキー9号）、上記陰影は活動性結核によるものと考えた。抗結核薬により陰影は改善したものの一部残存し、約3か月後の喀痰培養検査でMACを認め抗菌薬加療された。初回CTで右肺上葉S2aに認められた多発粒状影は結核病変で、放射線照射後に拡大したと考えられた。放射線照射後増悪した肺結核の画像所見の報告は限られており、若干の文献的考察を加えて報告する。

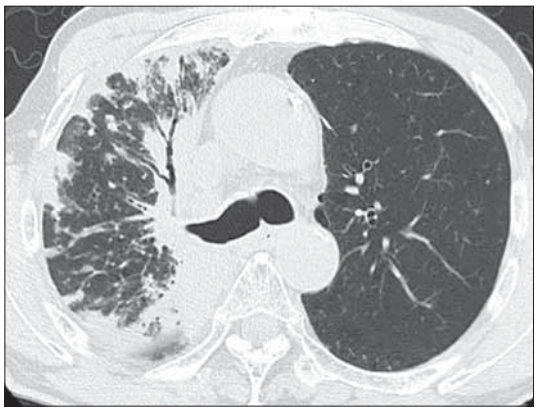

45 胸膜に発生した石灰化線維性腫瘍の１例

1）産業医科大学 放射線科学教室、2）同 第二外科学教室、
3）産業医科大学病院 病理診断科

○山口 晋平[1)]、青木 隆敏[1)]、木下 俊輔[1)]、大木 穂高[1)]、林田 佳子[1)]、
興梠 征典[1)]、竹中 賢[2)]、田中 文啓[2)]、島尻 正平[3)]、久岡 正典[3)]

症例は20代女性。健康診断で胸部異常陰影を指摘された。CT にて第10胸椎右側、右横隔膜に沿って増強効果に乏しい複数の腫瘤を認めた。腫瘤は、骨格筋と比較して T1強調像でやや高信号、T2強調像で同程度の低信号を示し、明らかな拡散制限を認めなかった。PET-CT での集積亢進はなかった。胸膜孤立性線維性腫瘍（SFT）を疑い、右胸膜腫瘍摘出術を施行した。病理学的に腫瘤は紡錘形細胞の疎な増殖と硝子化した膠原線維の増生から成り、砂粒体状の石灰化を認めたことより、石灰化線維性腫瘍（CFT）と診断した。CFT は全身の軟部組織に発生する稀な良性腫瘍で、アジア人の報告が多い。胸膜発生の報告は13例と少ないが、若年成人女性にみられ多発する傾向がある。胸膜発生の CFT について画像所見を中心に文献的考察を加えて報告する。

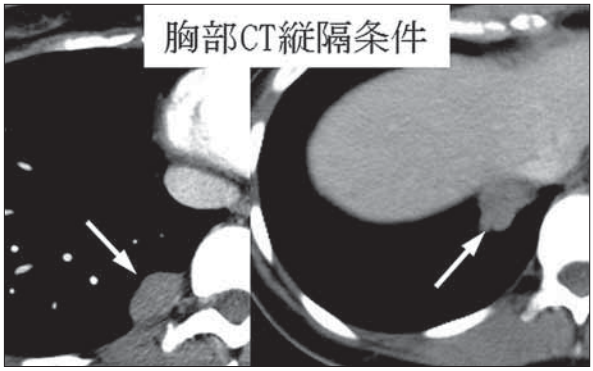

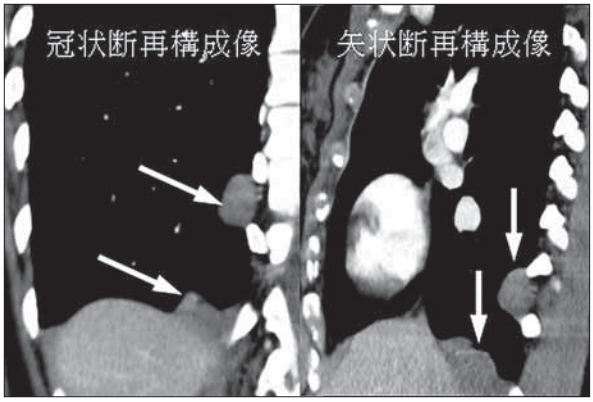

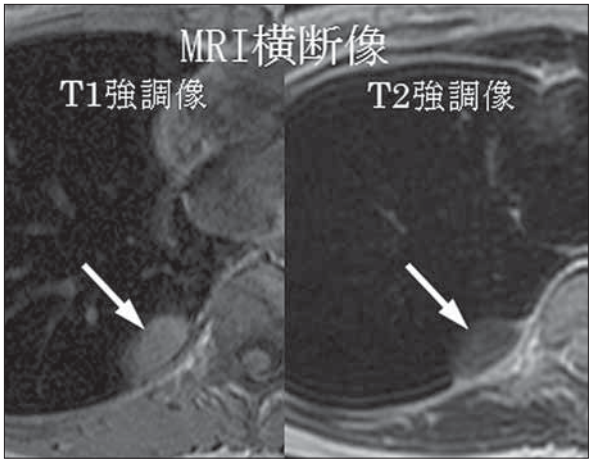

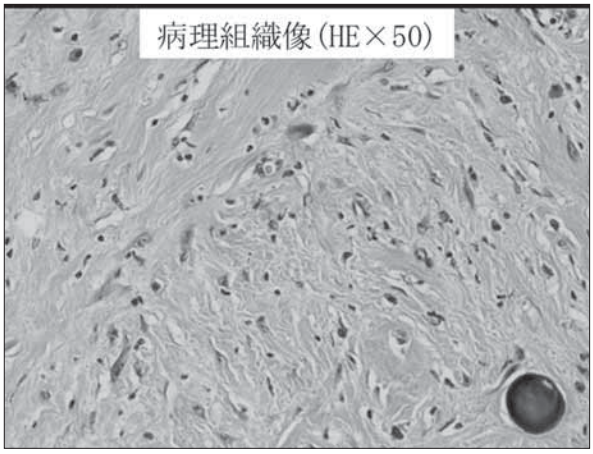

46 ［クイズ症例５］急速増大を来した胸腔内病変の１例

1）琉球大学 放射線科、2）同 第２外科
○土屋 奈々絵[1)]、神谷 尚[1)]、安座間 喜明[1)]、古賀 友三[1)]、伊良波 裕子[1)]、
村山 貞之[1)]、照屋 孝夫[2)]、古堅 智則[2)]

【症例】42歳、男性

【主訴】発熱、右胸部痛

【現病歴】発熱にて近医を受診し、尿路感染症を疑われ当院泌尿器科に紹介入院となった。精査目的に造影CT施行され右胸腔内に病変を認めた。抗生剤（CTX）投与にて発熱は改善したが右胸腔内の病変は増大を認めた。

【既往歴】高校生：バイク事故にて右胸部を強打→病院受診なし

1994年（23歳）：慢性糸球体腎炎にて透析導入 → この時に胸部レントゲン異常陰影を指摘された。

2005年（34歳）：CABG

2009年（38歳）：献腎移植の際、QTF検査陽性であり結核を否定できずINF内服加療された。その後当院呼吸器内科にて経過観察となった。

【家族歴】特になし

【生活歴】喫煙10本/day × 20年、1か月前より禁煙

【身体所見】Vital：BP 158/101 mmHg, HR 135/min, BT 39.9℃、RR 18回/min, SpO2：96%（room air）
右第10肋軟骨付近に圧痛あり

【検査所見】（入院時）WBC 12,600/μℓ, Hb 18.5 g/dℓ, Ht 53.8%, Plt 7万/μℓ, LDH 251 IU/L, CRP 17.3 mg/dℓ, IL-2R 1132 U/mℓ, CEA 3 ng/mℓ, SCC 0.5 ng/mℓ
尿：比重1.013, pH 6.5、潜血（2+）、白血球（-）、細菌（-）
（17日後）WBC 10,200/μℓ, Hb 16.1 g/dℓ, Ht 47.1%, Plt 24万/μℓ, CRP 7.12 mg/dℓ

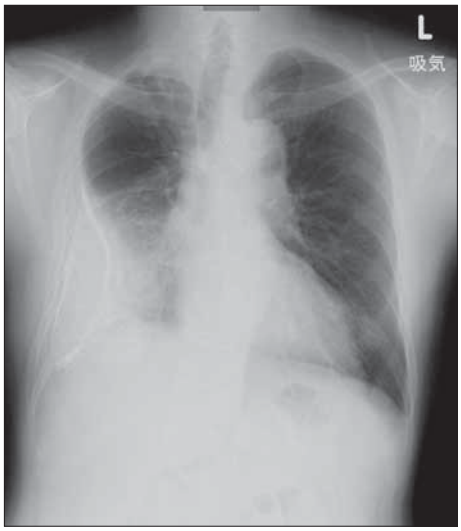

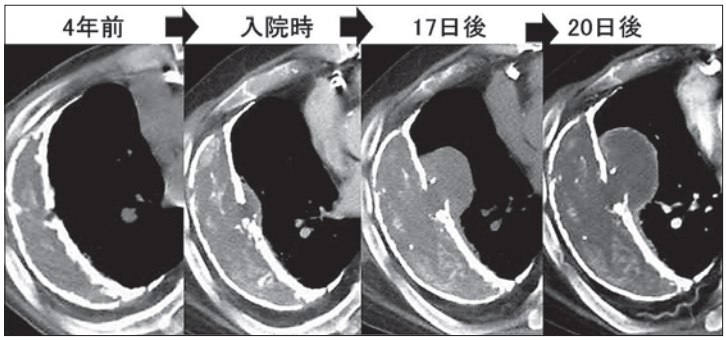

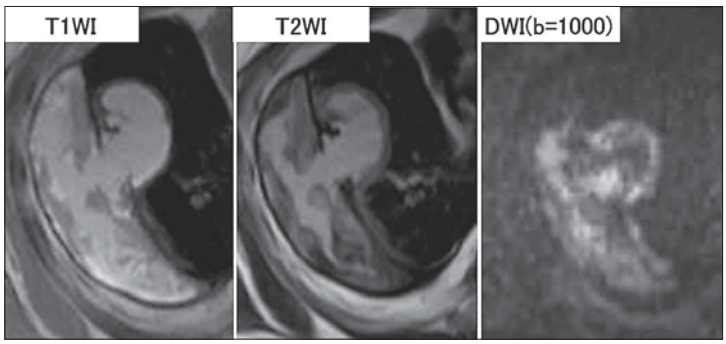

第27回 胸部放射線研究会　プログラム・抄録集

発　行：胸部放射線研究会

胸部放射線研究会事務局：
〒350-1298　埼玉県日高市山根1397-1
埼玉医科大学国際医療センター内
TEL：042-984-4520　FAX：042-984-4520
E-mail：kyobuho@saitama-med.ac.jp

出　版：(株)セカンド Second 学会サポート 株式会社セカンド
http://www.secand.jp/
〒862-0950 熊本市中央区水前寺4-39-11 ヤマウチビル1F
TEL：096-382-7793　FAX：096-386-2025